【DOI】 10.3969 / j. issn. 1671-6450. 2023. 01. 017

罕少见病例

IgG4 相关疾病合并原发干燥综合征 1 例并文献复习

朱亚玲, 刘春莹, 谭颖颖

基金项目: 国家自然科学基金(81873296); 陕西省第三届名中医(中药师) 传承工作室建设项目(2019002)
作者单位: 712046　陕西省咸阳, 陕西中医药大学第一临床医学院(朱亚玲); 陕西中医药大学附属医院肾病二科(刘春莹、谭颖颖)
通信作者: 刘春莹, E-mail: holiday0405@163.com

【摘　要】 报道 1 例 IgG4 相关疾病合并原发干燥综合征患者的临床资料, 并进行文献复习。
【关键词】 IgG4 相关疾病; 原发干燥综合征; 利妥昔单抗; 诊断; 治疗
【中图分类号】 R593.2　　【文献标识码】 B

IgG4 related diseases associated with primary Sjogren's syndrome: a case report and literature review

*Zhu Yaling**, *Liu Chunying*, *Tan Yingying*. * *First Clinical Medical College of Shaanxi University of Traditional Chinese Medicine*, *Shaanxi Province*, *Xianyang* 712046, *China*
Corresponding author: *Liu Chunying*, *E-mail*: *holiday*0405@163.*com*
Funding program: *National Natural Science Foundation of China*(81873296), *Construnction Program of The Third Session Famous Doctors*(*TCM Pharmacist*) *Inheritance Workroom of Shaanxi Province*(2019002)

【Abstract】 The paper reported a case of IgG4 related diseases associated with primary Sjogren's syndrome, and reviewed the related literatures.
【Key words】 IgG4 related diseases; Primary Sjogren's syndrome; Rituximab; Diagnosis; Treatment

患者, 女, 64 岁, 因"口干、眼干 10 余年, 乏力 5 个月, 腹痛 2 个月加重 1 周"入院。患者 5 个月前出现乏力, 2 个月前出现腹痛近 1 周加重, 伴有气短、胸闷、干咳, 近 2 个月体质量下降约 12.5 kg。既往 10 余年前出现牙齿逐渐脱落, 口干、眼干, 5 个月前血糖升高。查体: 形体消瘦, 猖獗龋, 右侧颌下可触及 5 个肿大淋巴结(最大 2.0 cm × 1.5 cm), 剑突下压痛阳性。实验室检查: Hb 86 g/L, ESR 78 mm/h; 尿糖(+++); Alb 27.1 g/L; FPG 16.27 mmol/L; 糖类抗原 19-9 81.39 U/ml。胸部 CT: 双肺炎性反应, 纵隔内及双侧肺门多发肿大淋巴结。腹部 B 型超声: 胰腺异常回声, 胰头 23 mm, 胰体 16 mm, 胰尾 19 mm(胰腺显著增大); 腹部增强 CT 示胰腺"腊肠样"改变, 双侧肾脏病变(图 1)。入院后 FPG 23.2 ~ 32.3 mmol/L, 给予地特胰岛素联合门冬胰岛素治疗。进一步查自身抗体: 抗 SSA/R052KD 抗体(++), 抗核抗体(ANA 1∶320) 阳性, 免疫球蛋白 IgG4 35.97 g/L; 肾脏 B 型超声: 右肾 143 mm × 72 mm × 54 mm, 左肾 130 mm × 60 mm × 80 mm, 双肾弥漫性损伤; 唇腺活检: 腺体呈小叶状分布, 间质见 3 个淋巴细胞浸润灶, 淋巴细胞数量 > 50 个/4 mm^2(图 2)。肾穿刺活检病理: 肾间质弥漫性淋巴细胞、单核细胞及浆细胞、嗜酸性粒细胞浸润伴局灶席纹状纤维化, 小动脉管壁增厚, 管腔狭窄(图 3)。免疫组化: 肾间质多灶状淋巴细胞及片状细胞 CD3、CD20、CD38、IgG4 阳性(图 4), 阳性细胞数 > 10 个/HPF。诊断: (1) IgG4 相关性疾病; (2) 干燥综合征。

确诊后给予甲泼尼龙 40 mg 静脉滴注, 3 d 后改口服, 加硫酸羟氯喹 0.2 g 联合吗替麦考酚酯 0.5 g, 每天 2 次, 用药 9 d 后复查 IgG4 17.53 g/L, Alb 32.6 g/L, 单用门冬胰岛素, 干咳、胸闷减轻。随访 2 个月, 体质量增加 5 kg, 复查 Alb 44.5 g/L, 血清 IgG4 12.4 g/L, 停用胰岛素, 目前仍继续随访中。

讨　论　IgG4 相关性疾病(IgG4 related disease, IgG4RD) 是一种慢性纤维炎性反应性疾病, 血清 IgG4 水平升高和嗜酸性粒细胞浸润是该病的特征, 发病率在 0.28/10 万 ~ 1.08/10 万, 以男性多见[1]。由于可以侵犯人体任何器官, 发病情况复杂多变, 如假性肿瘤、闭塞性静脉炎和器官肿大等, 以胰腺、肾脏、肺、唾液腺多见[2], 极易被漏诊、误诊。干燥综合征又称原发性舍格伦综合征(pSS), 是诊断明确的自身免疫性疾病, 其特征为 B 淋巴细胞反应异常、自身抗体存在、单核细胞浸润、唾液腺肿大等[3]。IgG4RD 合并 pSS 在既往报道的病例里较为罕见, SICCA 注册数据库中报道了 2 594 例 pSS 病例中仅 1 例合并 IgG4RD, 本例患者具有腹痛、胰腺占位性病变、肿瘤标志物升高的表现, 在诊断过程中极易诊断为胰腺肿瘤, 临床表现为胰腺局限性肿块, 组织学 IgG4 阳性浆细胞浸润为特征, 继发性血糖升高及其他肠外症状。

根据 2020 年日本 IgG4 相关疾病修订综合诊断标准: (1) 1 个或多个器官弥漫性肿大, 或具有 IgG4-RD 特征性肿大或结节, 单器官受累不包括淋巴结肿大。(2) 血清 IgG4 > 1.35 g/L。(3) 大量淋巴细胞浸润和浆细胞浸润, 伴纤维化; 组织中浸润的 $IgG4^+$ 浆细胞/IgG 细胞比值 > 40%, 且每高倍镜视野下 $IgG4^+$

(C)1994-2023 China Academic Journal Electronic Publishing House. All rights reserved.　http://www.cnki.net

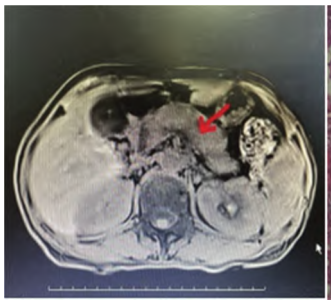

图 1　患者腹部增强 CT 表现

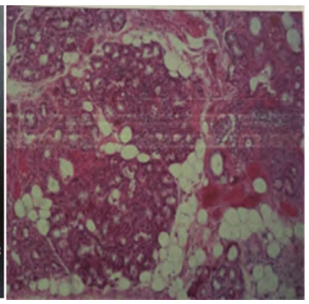

图 2　患者唇腺活检(HE 染色, ×400)

图 3　患者肾穿刺活检病理表现(PASM 染色, ×400)

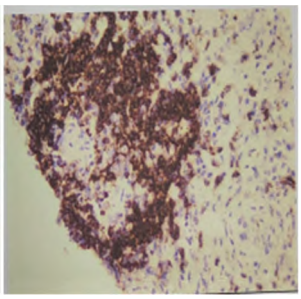

图 4　患者肾脏免疫组化染色(CD20, ×200)

浆细胞 >10 个; 典型的组织纤维化, 特别是席纹状纤维化或闭塞性静脉炎, 以上 3 项符合 2 项为阳性。符合(1) +(2) +(3) 可确诊; (1) +(2) 可以诊断; (1) +(3) 可能诊断[4]。目前仍有研究证明, 部分 IgG4RD 患者血清 IgG4 水平呈阴性[5], 因此单独血清 IgG4 升高不能作为诊断标准。本病例具有胰腺、下颌、肺门等多处淋巴结肿大, 乏力, 胸闷、气短, 干咳, 体质量下降等症状, 血清 IgG4 35.97 g/L, 肾脏组织活检及免疫组化符合 IgG4 相关肾小管间质性肾炎; 患者 10 余年前牙齿脱落, 口干眼干, 但病情稳定, 5 个月前乏力, 血糖异常升高, 2 个月内体质量下降 12.5 kg, 自身抗体、唇腺活检均符合干燥综合征, 因此确诊该病例为 IgG4RD 合并 pSS, 患者既往未及时医治, 目前尚无法考究干燥综合征起病时间。

pSS 是由于 B 细胞受到刺激导致 T 淋巴细胞活动产生抗核抗体[抗 SSA(Ro52 Ro60) 和 SSB/La 阳性], 单核细胞浸润外分泌腺产生一系列损伤, 表现为唾液腺炎性反应或肿大, 有或无干燥表现。Mikulicz 病是 IgG4RD 相关性疾病的一个亚型, 具有干燥综合征腺体肿大等表现, 但二者为不同疾病, 具有不同的免疫学机制, 抗 SSA(Ro52 Ro60) 和 SSB/La 阳性在 Mikulicz 中并不常见, Mikulicz 患者唾液腺被大量 IgG4 浆细胞浸润, 对类固醇激素反应迅速, pSS 唇唾液腺中单核细胞浸润, 多不存在 IgG4 浆细胞, 但分泌功能障碍, Saxon 和 Schirmer 试验阳性、抗 S-A/Ro 抗体阳性。因为 IgG4RD 与 pSS 有相同的实验室、组织学及临床表现, 但重叠出现相对少见, 因此鉴别相对困难。

IgG4RD 与 pSS 在治疗上重叠, 但用药选择及药物剂量需却大相径庭, pSS 全身治疗时使用糖皮质激素或免疫抑制剂, 可选用硫酸羟氯喹、环磷酰胺、吗替麦考酚酯, 对于多系统受累利妥昔单抗可改善症状。IgG4RD 受累器官异常纤维化、主动脉炎、冠状动脉疾病可迅速发展, 脏器的纤维化是不可逆的, 需及时治疗。最新达成共识中[6], 诱导缓解期糖皮质激素作为首选, 患者最初每天服用30 ~ 40 mg 强的松(醋酸泼尼松), 持续 2 ~ 4 周, 后逐渐减少, 治疗时间为 3 ~ 6 个月。部分学者认为免疫抑制剂的使用在延缓 IgG4RD 帮助激素撤退意义重大[7], 优选吗替麦考酚酯, 其次为环磷酰胺。

利妥昔单抗属于抗 CD20 单克隆抗体, 可减少浆细胞 IgG4 水平, 减少与 T 淋巴细胞作用, 抑制炎性反应及纤维化。有研究证实, 利妥昔单抗可用于 IgG4 相关疾病治疗[8], 因此类固醇难治性 IgG4 是否可以模仿膜性肾病使用方式, 停止利妥昔单抗治疗后尝试小剂量激素维持, 查阅相关文献, 尚未发现预防该病复发的具体使用剂量。

因 IgG4RD 首发症状不具有特异性, 但早期诊断、治疗至关重要, 本文报道 pSS 合并 IgG4RD 病例并对相关文献进行回顾, 仍发现一系列问题有待解决: (1) 目前尚不能证实 IgG4 浓度是否对疾病有致病作用; (2) 免疫抑制有效帮助减少激素累积使用量、预防该病复发, 但在此期间激素使用方式仍在探究。(3) 利妥昔单抗对类固醇难治性 IgG4 中是否可以模仿膜性肾病的使用方式。

参考文献

[1] 林丽萍, 阮一平, 洪富源. IgG4 相关疾病最新研究进展[J]. 疑难病杂志, 2020, 19(7): 750-754. DOI: 10.3969/j.issn.1671-6450.2020.07.026.

[2] 尚丽婧, 李芳瑜. IgG4 相关性疾病的研究进展[J]. 疑难病杂志, 2022, 21(4): 436-440. DOI: 10.3969/j.issn.1671-6450.2022.04.022.

[3] 吴嘉龙, 吴子昂, 钮晓音. 原发性干燥综合征的靶向治疗药物研究进展[J]. 生命科学, 2021, 33(10): 1239-1245. DOI: 10.13376/j.cbls/2021137.

[4] Umehara H, Okazaki K, Kawa S, et al. The 2020 revised comprehensive diagnostic (RCD) criteria for IgG4-RD[J]. Mod Rheumatol, 2021, 31(3): 529-533. DOI: 10.1080/14397595.2020.1859710.

[5] Wallace ZS, Naden RP, Chari S, etal. The 2019 American College of Rheumatology/European League Against Rheumatism classification criteria for IgG4-related disease[J]. Ann Rheum Dis, 2020, 79(1): 77-87. DOI: 10.1136/annrheumdis-2019-216561.

[6] Hong X, Zhang YY, Li W, et al. Treatment of immunoglobulin G4-related sialadenitis: outcomes of glucocorticoid therapy combined with steroid-sparing agents[J]. Arthritis Res Ther, 2018, 20(1): 12. DOI: 10.1186/s13075-017-1507-6.

[7] San S, Lin CD, Tsai ST, et al. Immunoglobulin G4-related disease presented as recurrent otitis media and mixed hearing loss treated with cyclophosphamide and rituximab: A Case Report[J]. Arch Rheumatol, 2018, 34(2): 233-237. DOI: 10.5606/ArchRheumatol.2019.7178.

[8] Mbengue M, Goumri N, Niang A. IgG4-related kidney disease: Pathogenesis, diagnosis, and treatment[J]. Clin Nephrol, 2021, 95(6): 292-302. DOI: 10.5414/CN110492.

(收稿日期: 2022 - 05 - 20)

(C)1994-2023 China Academic Journal Electronic Publishing House. All rights reserved.　http://www.cnki.net